Cargo:	Docente Especialista		
Nombre:	M.Sc Elvis Pachacama		
Asignatura:	Machine Elearning 2		
Carrera:	Desarrollo de Software	**Nivel:**	Quinto nivel
Estudiante:	Adriel Alejandro Bedoya Suárez		

ACTIVIDAD PRÁCTICO EXPERIMENTAL EN EL ENTORNO ACADÉMICO

VISIÓN POR COMPUTADORA

Objetivos

Desarrollar un sistema de análisis de imágenes histológicas que permita diferenciar tejido prostático sano de tejido cancerígeno en etapas tempranas mediante técnicas de procesamiento de imágenes e inteligencia artificial

Recursos necesarios

- Google Academic
- Anaconda con dependencias instaladas
- Documento IPYNB del profesor
- Documentos revisados en clase

Planteamiento del problema

El cáncer de próstata es uno de los tipos de cánceres másfrecuentemente diagnosticados en todo el mundo. En concreto, ocupa la cuarta posición en cuanto a incidencia se refiere, lo cual es alarmante teniendo en cuenta que la enfermedad solo afecta a la mitad de la población (los hombres). Actualmente, el diagnóstico definitivo del cáncer de próstata viene precedido del examen visual de las muestras de tejido biopsiadas por parte del patólogo. Esta inspección manual consume grandes cantidades de tiempo y presenta un elevado grado de subjetividad entre diferentes patólogos. Por ello, en los últimos años, ha surgido la necesidad de desarrollarsistemas de ayuda al diagnóstico para reducir la gran carga de trabajo y el nivel de discordancia entre los especialistas

A menudo, los sistemas de ayuda al diagnóstico propuestos en la literatura abogan por una clasificación automática de los diferentes niveles de severidad que se pueden encontrar en las muestras de próstata. En esta actividad vamos a ver cómo, mediante técnicas de extracción de características, podemos obtener información y reconocer patrones a partir de las imágenes histológicas que pueden ayudarnos a diferenciar un tejido sano de un tejido cancerígeno en su etapa inicial. Una de las principales estructuras que nos permiten hacer esta distinción es el estudio de las glándulas individuales que aparecen en las muestras biopsiadas. Una glándula individual suele presentarse rodeada de estroma (masa de tejido rosa) y está formada por el lumen (estructura de color blanco correspondiente al interior del vaso sanguíneo), el citoplasma (capa morada que envuelve al lumen) y los núcleos (estructura azul oscura que delimita la glándula).

Específicamente, en esta actividad, nos vamos a centrar en la estructura del lumen. Según recoge la literatura científica, la forma de los lúmenes de las glándulas puede actuar como un buen indicador para determinar si el tejido prostático es sano o cancerígeno. Los lúmenes que presentan un tamaño mayor y un aspecto másfusiforme (estrellado)suelen asociarse a un tejido sano, mientras que lúmenes más pequeños y redondeados encajan más con un perfil cancerígeno de Grado 3, según la escala Gleason. En base a este criterio, se propone desarrollar un sistema de detección de lúmenes y aplicar descriptores geométricos que permitan caracterizar los lúmenes de las imágenes histológicas a fin de distinguir un tejido sano de un tejido cancerígeno en su etapa inicial.

Pasos por realizar

1) Resolver los diferentes apartados del documento “examenPractico.ipynb” Nota: Para poder resolver un apartado será necesario haber resuelto con éxito el anterior.
2) Una vez creado el código para una de las muestras histológicas, repetir el proceso para la otra imagen.
3) Rellenar la plantilla con los resultados cualitativos y cuantitativos obtenidos durante las tareas 1 y 2 y contestar a la pregunta 3 justificando la respuesta.

Desarrollo

1) Resultados para la imagen "histo_1.jpg".

Imagen magenta #1



Máscara con artefactos

Máscara sin artefactos

Máscara de lúmenes



Máscara final #5

Imagen superpuesta

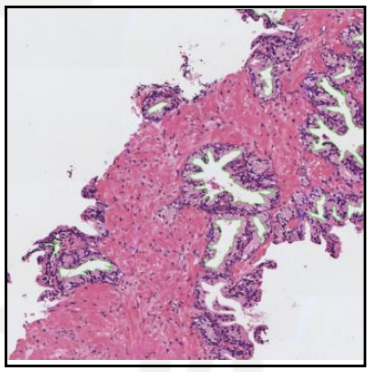

Características	Valor
Área	13925.0
Área de la bounding box	38880.0
Área convexa	28787.0
Excentricidad	0.8458
Diámetro equivalente	133.1535
Extensión	0.3582
Diámetro Feret	236.5355
Longitud del eje mayor	236.5355
Longitud del eje menor	126.2076
Orientación	1.0125
Perímetro	1198.0052
Solidez	0.4837
Compacidad	8.2019

Crop del mayor lumen

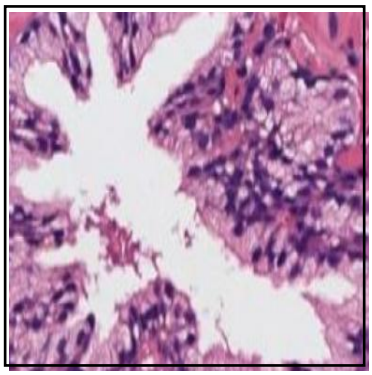

2) Resultados para la imagen "histo_2.jpg".

Imagen magenta #1

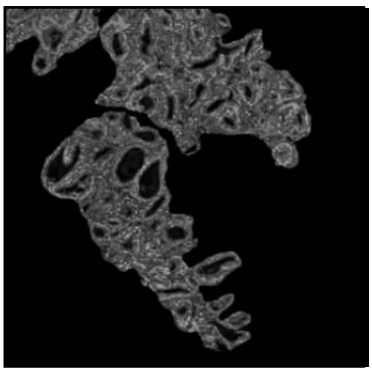

Máscara con artefactos

Máscara sin artefactos

Máscara de lúmenes

Máscara final #5

Imagen superpuesta

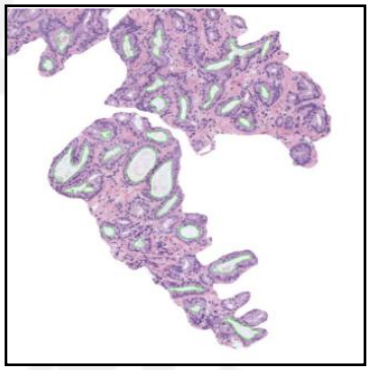

Características	Valor
Área	4855.0
Área de la bounding box	7488.0
Área convexa	4988.0
Excentricidad	0.8349
Diámetro equivalente	78.623
Extensión	0.6484
Diámetro Feret	106.201
Longitud del eje mayor	106.201
Longitud del eje menor	58.453
Orientación	-0.5605
Perímetro	279.8061
Solidez	0.9733
Compacidad	1.2833

Crop del mayor lumen

3) En base a las características extraídas, ¿qué imagen histológica creéis que se trata de una muestra de tejido sano y cuál, de tejido cancerígeno? Justificad la respuesta.

En histo_1 se muestra el tejido sano principalmente por el tamaño de su lumen, que representa un área considerablemente mayor en comparación con histo_2. Además, la forma del lumen es altamente irregular, que eso quiere decir que tiene un valor elevado de compacidad (de 8.2019) y una baja solidez (de 0.4837). Esto quiere decir que el lumen no es compacto ni uniforme, sino que tiene bordes irregulares y una geometría más compleja. De esta manera, el valor bajo de la extensión nos dice que el lumen ocupa una porción reducida dentro de la bounding box (su delimitador), haciendo refuerzo a la idea que es una estructura dispersa y no compacta (o como si fuera una cápsula). Investigando, estos son rasgos típicos de glándulas prostáticas sanas (célula sana de la próstata), en donde los lúmenes suelen ser más grandes y de forma irregular

Por otro lado, histo_2 corresponde a una muestra de tejido cancerígeno en etapa temprana (etapa 3 según escala de Gleason). Se identifica porque presenta un área de su lumen significativamente pequeña, lo cual, es característico de tejido afectado por el cáncer; la compacidad es cercana a 1 (1.2833), lo que indica una forma mucho más regular y cercana a un círculo. Esto se complementa con el valor de la solidez que es muy alto (0.9733), que da a evidencia que el lumen es compacto (o está en forma de cúpula), uniforme y tiene irregularidades notables a simple vista. El valor de extensión también es mayor, lo que quiere decir que el lumen ocupa una proporción más grande en su limitador (esto refuerza que está en modo cúpula). A lo que investigué la imagen uno, también reforcé la idea en que estos patrones coinciden con los tejidos cancerígenos, ahí los lúmenes tienden a ser más pequeños, de forma circular y estructuralmente más sencillos

En conclusión, por las características geométricas que extraje, histo_1 representa al tejido sano mientras que histo_2 es un tejido cancerígeno, ya que su tamaño y forma se alinean con la investigación de criterios histopatológicos que vi para diferenciar entre ambos tipos de tejido